Aus der Universitätszahnklinik zu Berlin.

Die Bedeutung der Immediatprothese für die Erhaltung des Kieferkammes.

Inaugural-Dissertation

zur

Erlangung der

Zahnärztlichen Doktorwürde

an der

Friedrich-Wilhelms-Universität zu Berlin

vorgelegt von

Ursula Henze
Zahnärztin, aus Ahlden (Aller)

Tag der Promotion: 15. 4. 1935.

Druck von Gebrüder Hoffmann, Charlottenburg, Schillerstr. 44.

47

Gedruckt mit Genehmigung
der
Medizinischen Fakultät der Universität Berlin

Dekan: Prof. Dr. Magnus
Referent: Priv.Doz. Dr. Ehricke.
Korreferent: Prof. Dr. Schröder.

R. UNIV.
BIBLIOTHEEK
LEIDEN

Die Fortschritte in der prothetischen Zahnheilkunde, aufgebaut auf wissenschaftlichen Erkenntnissen, machen es dem Zahnarzt heute möglich, dem Patienten einen prothetischen Ersatz zu schaffen, der allen Anforderungen, die wir an einen solchen in funktioneller und kosmetischer Hinsicht stellen, voll und ganz genügt.

Durch den verschiedenartigen anatomischen Bau des Kieferknochens, des Knochengerüstes und der Schleimhaut, als Hauptträger des prothetischen Ersatzes, und durch die Verschiedenartigkeit der Gesichts- und Wangenmuskulatur, die wir aus kosmetischen Gründen bei der Anfertigung eines Ersatzes zu berücksichtigen haben, ergeben sich häufig große Schwierigkeiten, die oft genug noch erhöht werden durch den Ablauf krankhafter Vorgänge und durch unregelmäßigen Verlust der Zähne und die daran sich anschließenden, oft sehr weitgehenden Resorptionsvorgänge des Knochens.

Neben diesen Schwierigkeiten ist aber auch noch mit der Mentalität des Patienten zu rechnen.

Der Zahnarzt weiß, daß es heute meist weniger die Angst vor der Zange oder den damit verbundenen Schmerzen ist, die den Patienten abhalten, notwendige Zahnextraktionen durchführen zu lassen, als vielmehr der Verlust der Zähne an sich und die damit verbundenen gesellschaftlichen und beruflichen Schwierigkeiten im täglichen Leben. Für jeden im öffentlichen Leben Stehenden, für den Beamten, Kaufmann, Schauspieler usw. bedeutet der Zahnverlust, besonders im Frontzahngebiet, eine sehr starke Beeinträchtigung und Störung.

Und so wurde aus dem Bedürfnis heraus, dem Patienten so schnell wie möglich zu helfen und den Veränderungen am Kieferknochen weitgehendst entgegen zu

wirken, die Immediatprothese geschaffen, ein Ersatz, der sofort nach den vorbereitenden operativen Eingriffen am Patienten eingesetzt und getragen wird.

Die Immediatprothese ist nicht etwa ein Produkt der neuesten Erkenntnisse und Fortschritte der Zahnheilkunde, sondern wurde schon 1861 zum erstenmal von Rodrigues in Philadelphia erwähnt und empfohlen. Zwei Jahre darauf schreibt Atkinson im Dental Cosmos über seine Methoden und Erfahrungen.

Zwanzig Jahre später demonstriert in Deutschland Wilhelm Herbst, Bremen, seine Verfahren und veröffentlicht sie in seinen „Methoden und Neuerungen". 1886 setzt sich Parreidt in der deutschen Monatsschrift für Zahnheilkunde für die Immediatprothese ein und kommt im Laufe der Jahre immer wieder darauf zurück.

Alle diese Arbeiten gipfeln in der Erkenntnis, daß die Schaffung eines Zwischenersatzes für die Dauer des Verheilungsprozesses von großer Wichtigkeit ist. So kommt es, daß immer wieder in der Fachliteratur auf die Vorzüge der Immediatprothese hingewiesen wird. Schirmer (Basel), de Terra (Zürich), Witzel, Seitz und Ehricke berichten über ihre Erfahrungen. 1895 weist Seitz als erster auf die Möglichkeit der Verwendung der Immediatprothese als Dauerprothese hin. Er bekräftigt diesen Hinweis später in seinen „weiteren Beiträgen zur Kasuistik der Immediatprothese" an Hand von 1000 Fällen, bei denen er nur bei 150 eine nachträgliche Aenderung des Ersatzes vornehmen mußte. 1927 schreibt Ehricke in der zahnärztlichen Rundschau „Ueber den Wert der Immediatprothese" und führt uns ihre praktische Notwendigkeit vor Augen.

Die Vorzüge der Immediatprothese liegen auf der Hand. Sie kann sofort nach der Extraktion eingesetzt und während der Dauer des Heilprozesses getragen werden. Der Patient sieht sich nicht genötigt auch nur einen Tag ohne Zähne sein zu müssen, er kann ungehindert seinem Beruf oder seinen gesellschaftlichen Verpflichtungen nachgehen.

Der Hauptwert der Immediatprothese liegt aber darin, daß wir uns durch sie ein gutes Kiefergerüst und eine feste und breite Knochenbasis erhalten. Diese Knochenbasis bietet uns später eine weit günstigere Unterlage für unseren Ersatz, sei er festsitzend oder herausnehmbar, als wir nach einer sich selbst überlassenen Heilung gewöhnlich vorfinden.

Durch die Extraktion setzen wir eine Knochenwunde und stören so das innere Gleichgewicht von Anbau und Abbau.

Am gesunden, sich selbst überlassenen Knochen geht der Umbau so vor sich, daß durch die resorptive Tätigkeit von Riesenzellen, den Osteoklasten, einige Gefäßkanäle der Havers'schen Systeme, die die Hauptmasse der kompakten Knochenmasse bilden, zu größeren Räumen umgebildet werden. An der Innenwand dieser Räume zeigen sich im mikroskopischen Präparat grübchenartige Vertiefungen, die als Howship'sche Lakunen bekannt sind. Nach einiger Zeit findet durch die Tätigkeit einzelliger Knochenbildner, Osteoblasten, eine Neuablagerung von Knochenlamellen statt, die schließlich den Hohlraum wieder bis an den zentralen Kanal des Havers'schen Gefäßes hin ausfüllen.

Haben wir aber durch einen operativen Eingriff das innere Gleichgewicht gestört, so setzt der krankhaft gesteigerte Knochenabbau ein. Die Howship'schen Lakunen werden nicht wieder ausgefüllt, es kommt nicht zu einer Bildung neuer geschlossener Havers'scher Systeme, sondern die Lakunen bleiben als solche bestehen. An Stelle der Kompakta tritt ein poröser, von Markräumen durchsetzter Knochen, der bald atrophisch wird und das bekannte Bild des resorbierten Kiefers zeigt, wie wir es in der Praxis so oft antreffen.

Ein so stark resorbierter Kiefer bietet für unsere prothetischen Maßnahmen vielfach große Schwierigkeiten, denn die Grundbedingung für den festen Sitz einer Platte sowie für einen in funktioneller wie in kosmetischer Beziehung vollwertigen Brückenersatz ist ein gut erhaltener Alveolarfortsatz.

Für einen prothetischen Ersatz im Unterkiefer ist die Forderung eines gut erhaltenen Alveolarfortsatzes bekannt. Der Alveolarkamm ist hier der alleinige Träger der Platte. Er bietet nur wenig Fläche zum Haften und Saugen. Durch eine starke Resorption infolge des Zahnverlustes wird die Saug- und Haftfähigkeit noch erheblich verringert. Abgesehen davon wird unter solchen Umständen durch die Muskeln und Schleimhautfalten des Mundhöhlenbodens und des Vestibulums die Haftfähigkeit ungünstig beeinflußt. Ein totales Ersatzstück wird, wenn man nicht durch besondere Abdruckmethoden, auf die hier nicht näher eingegangen werden soll, diese ungünstigen Momente auszuschalten versucht, dauernd hin und her bewegt werden. Der funktionelle Wert der Prothese wird dadurch sehr beeinträchtigt.

Im Oberkiefer liegen die Verhältnisse etwas günstiger, weil neben dem Alveolarfortsatz der Gaumen als Saug- und Tragfläche dient. Bei sehr starker Resorption ist aber die Niveaudifferenz zwischen Umschlagfalte des Vorhofs und des harten Gaumens nur noch gering. Kommt dann noch hinzu, daß die Muskelansätze nahe an den Alveolarkamm herantreten, so werden sich ähnliche Schwierigkeiten, durch Sprach- und Kaubewegungen, bei einer oberen Prothese ergeben, wie im Unterkiefer.

Beim Brückenersatz wird weniger die funktionelle als die kosmetische Wirkung des Ersatzes, bei einem resorbierten Kiefer, in Frage gestellt sein. Im allgemeinen ist zwar die Resorption in der Gegend einzelner fehlender Zähne nicht so stark wie bei großen Kieferpartien, sie genügt aber doch oft schon, um bei der Anfertigung einer Brücke große Schwierigkeiten zu bieten.

Der kosmetische Erfolg einer Brücke hängt in erster Linie davon ab, daß dieselbe möglichst den natürlichen Verhältnissen angepaßt wird. Besondere Schwierigkeiten bereiten hier sehr stark resorbierte Kieferabschnitte. Setzen wir den künstlichen Zahn direkt auf den resorbierten Kiefer, so wird der Brückenersatz, vor allem im Schneidezahngebiet, einen unnatürlichen Eindruck hervorrufen, weil die

Zähne zu lang erscheinen, insbesondere im Verhältnis zu den natürlichen Zähnen. Zum Ausgleich müssen wir die Brückenpfeiler, seien es Richmond- oder gar Halbkronen, stark kürzen. Wir tauschen also ein Uebel für ein anderes ein, denn nun sind diese Zähne gegenüber den verhältnismäßig langen, auf den resorbierten Kiefer aufgeschliffenen, zu kurz.

Soll in solchem Falle ein vollwertiger kosmetischer Erfolg erreicht werden, so müssen die künstlichen Zähne mit breiter Basis und im entsprechenden Längenverhältnis auf die resorbierten Kieferteile aufgesetzt werden, dies ist aber durch einen festsitzenden Brückenersatz nicht möglich. Wir sind in solchem Falle dann gezwungen auf den festsitzenden Ersatz zu verzichten und eine herausnehmbare Prothese anzufertigen.

Haben wir aber ein gesundes und kräftiges Knochengerüst mit fester und breiter Basis, so können wir dem Patienten durch unsere prothetische Arbeit sowohl in kosmetischer wie in funktioneller Hinsicht viel besser helfen. Ein Mittel dazu ist die Immediatprothese. Durch sie wird der Alveolarfortsatz nach der Extraktion der natürlichen Zähne funktionell beansprucht und die ursprüngliche Form bis zu einem gewissen Grade erhalten.

Durch das Einführen eines Fremdkörpers in die Alveolen werden erfahrungsgemäß keine Störungen hervorgerufen, vielmehr werden Reizvorgänge ausgelöst, die eine funktionelle Ausgestaltung des Alveolarfortsatzes um die künstlichen Zähne herum gewährleisten.

Nachdem die prinzipielle Bedeutung der Immediatprothese hier kurz geklärt und ihre günstige Wirkung festgestellt ist, sehe ich meine Aufgabe darin, die Durchführung ihrer Technik einer kritischen Betrachtung zu unterziehen, und im Anschluß daran durch Beschreibung einschlägiger Fälle ihre Wirksamkeit zu erhärten.

Zwei Wege gibt es zur Herstellung der Immediatprothese, den direkten und den indirekten. Bei dem letzteren Verfahren wird extrahiert, von den frischen Wunden Abdruck genommen, der Ersatz fertiggestellt und am näch-

sten oder übernächsten Tage eingesetzt und vom Patienten getragen. Bei der direkten Methode legt man die Extraktion und das Einsetzen der Immediatprothese zeitlich zusammen (Ehricke).

Hierbei wird von der nicht vorbereiteten Mundhöhle am Patienten ein Gipsabdruck genommen. Sind die fraglichen Zähne sehr lose, so daß die Gefahr der unfreiwilligen und unerwünschten Extraktion besteht, verwendet man plastisches Abdruckmaterial, am besten Dentokoll, oder man nimmt den eingeschachtelten Abdruck. Hierbei werden die gefährdeten Partien so mit plastischem Bienenwachs umgeben, daß der Gips das Wachs an allen Stellen umfassen kann. So werden Ungenauigkeiten an der Basis vermieden. Die Modelle werden ausgegossen und in Okklusion gesetzt. Nun werden die der Zange verfallenen Zähne am Modell entfernt, und in der gedachten Längsachse jedes Zahnes werden künstliche Alveolen geschaffen, die ungefähr $^1/_3$ der Tiefe der natürlichen entsprechen.

Man schleift die möglichst lang gewählten Zähne so in die künstlichen Alveolen ein, daß sie direkt aus dem Zahnfleischsaum heraus treten und etwa 2 mm in die Alveole hinein ragen. Von palatinalwärts werden die Alveolen mit Wachs ausgefüllt und an der Basisplatte befestigt. An Stelle der Kautschukwurzeln kann man auch Porzellanköpfe nach Art der Pontopin-Zähne anbrennen und in die Alveolen hinein ragen lassen.

Nach Fertigstellung der auf diese Art hergestellten Prothese geht man vorsichtig an die Extraktionen. Hierbei muß man sein besonderes Augenmerk darauf richten, die knöchernen Alveolen und die Zahnfleischpapillen nicht zu verletzen, um den kosmetischen Erfolg nicht zu verringern; in demselben Arbeitsgang wird die Immediatprothese eingesetzt und vom Patienten getragen, so daß er nicht eine Stunde ohne Zähne ist.

Die Scheu, die künstlichen Zähne in die noch blutenden Wunden zu bringen, ist durchaus unberechtigt. Ob etwas mehr oder weniger Blutkoagulum die Wunde füllt, ist bei der Heilung gleichgültig, eine Infektion wird durch

die Prothese nicht hervorgerufen, im Gegenteil das Eindringen von Fremdkörpern wird verhindert; und kann man gar Porzellankörperzähne in die Alveolen hineinsetzen, wird das Porzellan erfahrungsgemäß die Heilungstendenz nur günstig beeinflussen.

Bei dieser von Ehricke bevorzugten zweiten Methode ist das Einsetzen und Einschleifen für den Patienten, zumal es noch unter Anästhesie geschieht, viel angenehmer als bei der Intervallprothese.

Ferner ist auch das kosmetische Bild wesentlich günstiger, denn das Zahnfleisch, das sich durch einen großen Reichtum an elastischen Fasern auszeichnet, hat das Bestreben, sich nach Verlust des Stützapparates sehr schnell zusammen zu ziehen und einzufallen. So dagegen wird es die von uns durch die Immediatprothese geschaffenen künstlichen Wurzeln fest umfassen und von ihnen getragen. Im Auge des Beschauers erweckt der Ersatz den Eindruck als wenn die eigenen Zähne aus ihren Alveolen heraus wachsen.

Dieser Vorteil des kosmetischen Erfolges würde bei Anwendung der ersten Methode in Zweifel gebracht, da ja die Immediatprothese hier erst am nächsten, bezw. übernächsten Tage eingesetzt wird und wie bekannt, der Zugang zur Alveole sich schon innerhalb von Stunden um ein Bedeutendes verkleinert. Am nächsten Tage würde es also schon nicht mehr möglich sein, den künstlichen Zahn so tief in die Alveole zu setzen wie es erforderlich ist, um der labialen Knochenlamelle resp. der Gingiva das erforderliche Stützgerüst zu geben, so daß der Kieferkamm in größtmöglichster Breite als ein gesundes und kräftiges Massiv erhalten bleibt.

Einen solchen Alveolarkamm uns zu schaffen ist neben der kosmetischen die zweite wichtigste Aufgabe der Immediatprothese.

Als typisches Beispiel führe ich einen Fall an, der den Gegensatz im Verheilungsprozeß zwischen einem sich selbst überlassenen Kieferabschnitt und einem durch die Immediatprothese gestützten deutlich zeigt.

Fall 1.: Die Patientin K., Berlin-Halensee, 30 J. alt, kam im Juli 1934 in die Universitätszahnklinik.

Die Untersuchung des Mundes ergab folgenden Befund:

$$r\ \frac{7654321\ |\ 1234\quad 8}{8\quad 54321\ |\ 12345\ 78}\ l$$

Im Oberkiefer waren die Schneidezähne sehr lose und kariös und der erste Prämolar auf der linken Seite tief zerstört. Die übrigen Zähne wiesen fast alle Füllungen auf, waren aber fest und hatten gesunde Wurzeln wie das Röntgenbild zeigte. In der Gegend des linken oberen zweiten Molaren war der Kieferkamm stark resorbiert und atrophisch.

Nach Angabe der Patientin wurden die betreffenden Zähne etwa ein Jahr vor der Untersuchung entfernt, die linken oberen Molaren waren tief zerstört und am zweiten Prämolaren derselben Kieferhälfte hatte die Patientin starke periodontitische Schmerzen. Die beiden ersten unteren Molaren wurden vor 5 Jahren gezogen und der zweite rechte untere Molar im Frühjahr 1934, sie waren stark kariös. Im Juli 1932 erlitt die Patientin einen Unfall und gab an, daß von dieser Zeit an die oberen Schneidezähne immer lockerer geworden seien.

Nach Feststellung dieses Befundes riet ich der Patientin zur Extraktion der oberen Schneidezähne und des linken ersten Prämolaren und zu einer anschließenden Immediatprothese.

Hier war die Immediatprothese schon aus beruflichen und kosmetischen Gründen unbedingt erforderlich. Die Jugend und die Berufstätigkeit der Patientin machten den sofortigen Ersatz der verlorenen Zähne im Frontzahngebiet zu einer Notwendigkeit. Ein festsitzender Ersatz in Form einer Brücke kam vorläufig nicht in Frage. Es war aber vorgesehen durch zwei Brücken im Unterkiefer das Gebiß zu vervollständigen und später die Immediatprothese durch eine Brücke zu ersetzen.

Die Patientin ging bereitwilligst auf meinen Vorschlag ein. Sie brauchte nicht einen Tag ihren Beruf zu versäumen, da sie sich von der ersten Stunde an mit dem Provisorium wohl fühlte.

Auch bei den wiederholten Nachuntersuchungen im Laufe der nächsten Monate konnten bei der Patientin keinerlei Beschwerden festgestellt werden, im Gegenteil, die Patientin gab an, daß sie in sprachlicher sowie in kaufunktioneller Hinsicht vollkommen zufriedengestellt sei.

Nach erfolgter Verheilung konnte ich feststellen, daß der Alveolarkamm in der Gegend der extrahierten Zähne fast in seiner ganzen Breite und Höhe erhalten war. Das feste und massive Knochengerüst zeigt einen deutlichen Unterschied zu dem resorbierten und geschwundenen Kieferabschnitt im linken Oberkiefer, der das Ergebnis einer sich selbst überlassenen Heilung ist. Wir sehen in Abb. 1 die interessante Gegenüberstellung zweier verschieden resorbierter Kieferpartien.

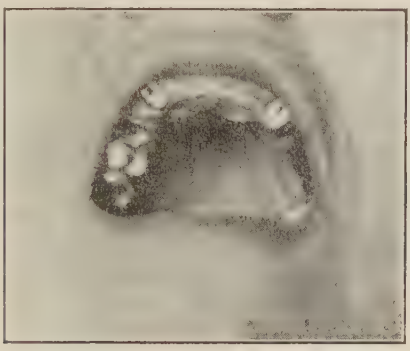

Abb. 1.

Die Anfertigung eines Dauerersatzes nach abgeschlossener Heilung dürfte uns keinerlei Schwierigkeiten bieten, denn wir haben uns die wichtigste Grundlage für unsere prothetischen Arbeiten, den festen und breitenAlveolarfortsatz erhalten.

Immer von dem Hauptgesichtspunkt ausgehend, durch die Immediatprothese eine bessere Grundlage für einen späteren Dauerersatz zu schaffen, konnte ich noch weitere Fälle während meiner klinischen Tätigkeit durchführend beobachten.

Fall 2: Die Patientin J., Berlin, 35 Jahre alt, suchte Ende Juli 1934 die Universitätszahnklinik auf. Sie machte einen nicht sehr kräftigen Eindruck und gab auch an viel krank zu sein und aus diesen wie aus finanziellen Gründen ihr Gebiß vernachlässigt zu haben.

Die Untersuchung des Mundes ergab:

$$r\ \frac{76543\ 1\ |\ 1234\ \ 7}{54321\ |\ 12345\ 7}\ l$$

Der erste Molar und der zweite Prämolar links oben waren vor einiger Zeit gezogen worden, da sie tief zerstört waren, ebenso im Unterkiefer der zweite Prämolar links und die beiden Molaren rechts. Die beiden ersten oberen Schneidezähne waren nach Angabe der Patientin schon seit dem zwanzigsten Lebensjahr durch Stiftzähne ersetzt. Sie waren jetzt gelockert und standen schaufelartig nach außen. Die übrigen Zähne im Oberkiefer bis auf den ersten Prämolaren und zweiten Molaren links und ersten Molaren rechts waren so zerstört, daß sie nicht mehr zu erhalten waren. (Abb. 2).

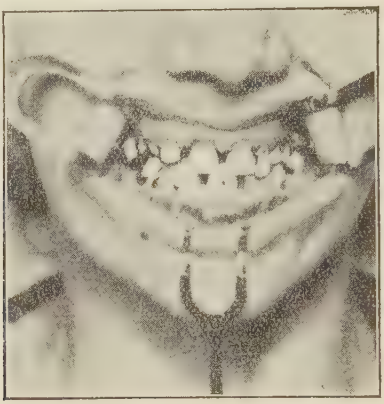

Abb. 2.

Therapeutisch kam die Extraktion von 7 543 1 | 123 und Ersatz durch eine Immediatprothese in Frage.

Schwerwiegende Gründe für die Patientin, die einerseits in ihrem jugendlichen Alter, andererseits in dem Wunsch nach dem Fortkommen im Beruf lagen, bestimmten uns die Patientin nicht mehrere Wochen ohne Zähne zu belassen.

Da die Untersuchung eine Kontraindikation für einen Brückenersatz ergab, wurde ihr zu einem Plattenersatz geraten.

Eine Umarbeitung war von vornherein vorgesehen, denn durch den frühzeitigen Verlust des zweiten rechten Schneidezahnes hatte der Eckzahn sich dem ersten Schneidezahn genähert, so daß bei der Immediatprothese, bei der man die Lage der Alveolen berücksichtigen mußte, nicht genügend Platz für den Ersatz des kleinen rechten, oberen Schneidezahnes war. Bei dem Dauerersatz braucht man auf keine Alveolen mehr Rücksicht zu nehmen und

wird selbstverständlich den Zahn mit ersetzen und so in kosmetischer Beziehung einen Ausgleich schaffen.

Die Nachuntersuchungen ergaben folgenden Befund: der Kieferkamm ist in seiner ganzen Breite und Festigkeit, sogar mit Papillenbildung, erhalten und bietet eine schöne Grundlage für die neue Dauerprothese, die drei Monate später angefertigt wurde. (Abb. 3).



Abb. 3.

Am häufigsten werden wir durch die Patienten selbst zur Anfertigung von Immediatprothesen bestimmt.

Bei folgendem Fall wurde die Immediatprothese aus kosmetischen Gründen von der Patientin gefordert. Auch in solchen Fällen darf niemals außer Acht gelassen werden, daß wir uns für einen später anzufertigenden Dauerersatz eine massive Knochengrundlage erhalten müssen.

Fall 3: Die Patientin W., Berlin-Friedenau, 50 Jahre alt, kam im November 1934 in die Klinik.

Die Untersuchung des Mundes ergab folgenden Zahnbefund:

$$r\ \frac{7654321\ |\ 123}{54321\ |\ 12345\ 7}\ l$$

Der erste Molar und zweite Prämolar rechts oben und der erste Prämolar rechts unten waren mit Vollkronen versehen, der zweite Prämolar rechts unten mit einer Vollkrone mit Anhänger als Ersatz für den ersten Molaren, der zweite rechte obere Schneidezahn war durch eine Richmondkrone ersetzt, der linke obere Eckzahn ebenfalls, an dieser Richmondkrone ein Anhänger als Ersatz für den kleinen Schneidezahn.

Nach Angabe der Patientin wurden ihr die rechten unteren Molaren vor ungefähr drei Jahren entfernt und der erste rechte obere Molar im Laufe dieses Sommers. Die Patientin konnte sich nicht erinnern wann die übrigen Zähne extrahiert waren.

Die Kieferpartien in der Gegend der fehlenden Zähne waren stark resorbiert und geschwunden.

Bei der Untersuchung ergab sich, daß von dem ganzen jetzigen Zahnbestand im Oberkiefer nur noch der rechte Eckzahn, der linke zweite Prämolar und die beiden ersten Schneidezähne zu erhalten waren und im Unterkiefer rechts der Eckzahn und links der Eckzahn und die beiden Prämolaren. Die übrigen Zähne waren stark gelockert und somit der Zange verfallen.

Die Zähne wurden entfernt und Immediatprothesen für den Ober- und Unterkiefer angefertigt.

Der Erfolg war in beiden Kiefern absolut zufriedenstellend.

Die Patientin W., die einen gepflegten, noch jugendlichen Eindruck machte, fühlte sich durch ihre unschönen Zähne gestört und auch in funktioneller Hinsicht durch die mangelnde Festigkeit behindert. Sie hatte aus Scheu vor der kosmetischen Störung, die der Verlust der Zähne mit sich bringen würde, immer wieder gezögert zum Zahnarzt zu gehen und war nun ganz erfreut und dankbar, daß ihr durch die Immediatprothese so schnell und befriedigend geholfen wurde.

Im Laufe der letzten Wochen war sie mehrere Male zur Nachbehandlung in der Klinik. Die Wunden sind gut verheilt, der Kieferkamm ist breit und hoch, so daß schon bald mit der Anfertigung des Dauersatzes angefangen werden kann.

Daß die Immediatprothese vor allem als partieller, weniger als totaler Ersatz in Frage kommt, ist ja leicht erklärlich wenn man bedenkt, daß die Fixation, auch wenn ein Gummisauger verwendet wird bei einem totalen Ersatz nicht so fest und sicher ist wie es für die Immediatprothese unbedingt erforderlich ist. Der Reiz durch den künstlichen Zahn auf den Knochen muß dauernd und gleichmäßig sein, wenn der erwünschte Erfolg in vollem Umfange eintreten soll.

Fall 4: Bei einem Patienten, der im Oktober in die

Universitätszahnklinik kam, ergab sich für diese Forderung eine gewisse Schwierigkeit.

Der Patient K., Berlin, 60 Jahre alt, begab sich in Behandlung, um sich einen Ersatz für den Unterkiefer machen zu lassen.

Die Inspektion des Mundes ergab:

Die Eckzähne waren überkront und die verbliebenen Schneidezähne sehr lose, sie störten den Patienten beim Essen.

Der Patient konnte sich nicht erinnern innerhalb welcher Zeitspanne ihm die Zähne im Ober- und Unterkiefer gezogen waren. Sie wären alle ziemlich zerstört gewesen, da er immer sehr wenig auf seine Zähne geachtet hätte. Im Oberkiefer trug der Patient seit mehreren Jahren einen totalen Ersatz.

Die seitlichen Teile des Unterkiefers und der Oberkiefer waren stark resorbiert.

Es wurde dem Patienten zur Extraktion der Schneidezähne und zu einem sofortigen Ersatz dieser Zähne und der fehlenden Molaren und Prämolaren durch eine Immediatprothese geraten.

Die Schwierigkeit bestand nun darin, daß die beiden Eckzähne, die als Klammerzähne in Betracht kamen, überkront waren. Sie wiesen absolut glatte und parallele Wände auf und zeigten keinen Wulst auf der buccalen Seite, wie man ihn zum Rüberschnappen der Klammer modelliert, wenn der Zahn schon beim Anfertigen der Krone als Klammerzahn bestimmt ist. Da es sich um einen Ersatz im Unterkiefer handelte, der bekanntermaßen durch Zunge und Weichteile besonders leicht aus seiner Lage gebracht wird, waren häufige Nachuntersuchungen unerläßlich um festzustellen, ob die künstlichen Wurzeln auch noch unverändert fest und tief in die Alveolen ragten.

Trotz dieses ungünstigen Moments ist aber auch in diesem Fall der Kiefer in der Gegend der extrahierten Zähne verhältnismäßig gut und breit erhalten. Der Heilprozeß ist so günstig verlaufen, daß die Prothese auch nach Beendigung desselben einwandfrei sitzt. Vorläufig braucht an eine Umarbeitung nicht gedacht zu werden.

Es kommt natürlich auch vor, daß eine Immediatprothese angefertigt werden muß, auch wenn sie aus Grün-

den der Resorptionsgefahr nicht unbedingt erforderlich wäre.

Es gibt Fälle, bei denen wir nach Zahnextraktion einen breiten und hohen Knochenkamm erhalten haben, ohne daß der Patient je eine Immediatprothese getragen hat. Alter und Konstitution eines jeden Menschen ist verschieden und dementsprechend auch die Neigung des Knochens zur Resorption.

Haben wir auf Grund klinischer Beobachtungen die Erfahrung gemacht, daß die Resorption des Alveolarfortsatzes im allgemeinen gering ist, so wird man nicht von vornherein an die Herstellung einer Immediatprothese denken, wenn sie nicht aus anderen Gründen notwendig ist.

Fall 5: Der Patient P., Berlin-Charlottenburg, 55 J. alt, kam im Juli 1934 in die Universitätszahnklinik. Sein Gebiß war in gutem Zustand.

Die Untersuchung ergab:

$$r\ \frac{7\ 5\ 321\ |\ 123\ \ 67}{87\ 5\ 4321\ |\ 1234\ 5\ 6\ 8}\ l$$

Die rechten oberen Schneidezähne waren sehr kariös. Der Patient kam wegen dieser Zähne in die Klinik. Er hatte das Aufsuchen eines Zahnarztes immer wieder hinausgeschoben, weil es ihm als Verkäufer beruflich unmöglich war, ohne Frontzähne zu sein.

Hier war die Immediatprothese das einzige Mittel, um den Patienten sofort wieder in den Vollbesitz seiner Zähne zu setzen. Es wurde ihm zur Extraktion von $\frac{21|\ \ 6}{7\ 5\ |\ \ 56}$ und Ersatz durch Immediatprothesen geraten.

Zu einem Ersatz im Unterkiefer konnte der Patient sich noch nicht entschließen, so daß erst nur der Oberkiefer behandelt wurde.

Der Verheilungsverlauf nach Extraktion und Einsetzen der Platte war durchaus günstig und normal.

Außer diesen angeführten, vielleicht wichtigsten Indikationen für die Herstellung einer Immediatprothese darf aber auch nicht außer Acht gelassen werden, daß die Re-

sorption größerer zahnloser Kieferpartien häufig von einer Veränderung der Kaumuskulatur begleitet ist und uns durch die Immediatprothese ein Mittel in die Hand gegeben ist, derartige kosmetische Schädigungen zu beseitigen.

Der Patient schiebt, um mit dem zahnlosen Kiefer die Speisen zerkleinern zu können den Unterkiefer vor, die Muskeln werden sehr wenig und in anormaler Weise beansprucht, es kommt zu einer Atrophie und häufig auch zu einer scheinbaren Progenie, die dem Zahnarzt bei dem prothetischen Aufbau große Schwierigkeiten bereitet; außerdem wird der Gesichtsausdruck des Patienten durch die zwangsläufige Funktionsanomalie vollkommen verändert.

Neben dem Mangel an Kaumöglichkeit leiden die Patienten schwer unter dem sichtbaren Verfall des Gesichtsausdruckes. Ich habe Fälle beobachten können, wo die Patienten in relativ kurzer Zeitspanne um viele Jahre gealtert sind; neben den funktionellen Störungen ergeben sich in solchen Fällen sehr häufig auch psychische Depressionen.

Unsere Aufgabe muß es sein, es gar nicht erst so weit kommen zu lassen, daß Kiefer und Weichteile verfallen und die Kiefergelenke zu Schlottergelenken entarten. Hier ist es in allen Fällen, die wir erfassen können, unsere Pflicht, vor Verlust des letzten Antagonistenpaares, den Biß und die Funktion durch Anwendung der Immediatprothese aufzufangen und somit allen zwangsläufig sich ergebenden Folgeerscheinungen vorzubeugen.

Dies ist um so wichtiger und wertvoller je jugendlicher das Individium ist. Ich denke hierbei an einen Fall, den ich in Folgendem näher beschreiben möchte.

Fall 6: Patient v. A., 31 Jahre alt, Landwirt, kam im Januar 1935 in die Klinik.

Er war groß und kräftig, sah gesund und frisch aus. Umso mehr überraschte die Untersuchung des Mundes, die sowohl im Oberkiefer wie im Unterkiefer fast nur Wurzelstümpfe als Restbestand des Gebisses ergab. Im Oberkiefer war von Zahnkronen so gut wie nichts mehr

vorhanden, während im Unterkiefer vom rechten Eckzahn bis linken ersten Schneidezahn noch die Kronen erhalten waren, allerdings auch schon so geschwächt und kariös, daß sie als Stützapparat für irgendwelche prothetischen Maßnahmen nicht mehr in Frage kommen konnten. (Abb. 4).



Abb. 4.

Der Patient gab an, in den Jahren 1926—31 in den Tropen gelebt zu haben. Dort erkrankte er an Malaria. Er behauptet, daß von dieser Zeit an seine Zähne sehr schnell kariös geworden und immermehr zerfallen seien bis schließlich nur noch die Wurzeln übriggeblieben wären. Schmerzen habe er während dieses Zerfallsprozesses nicht gehabt. Der Patient gab weiter an, ein einwandfreies Gebiß gehabt zu haben, das kräftig und gesund war und keinerlei Neigung zu Karies zeigte. Er glaubte diesen übermäßig schnellen Verfall auf die ungünstigen Einflüsse der Klimaverhältnisse und Ernährungsmöglichkeiten zurückführen zu müssen.

Da der Patient in seiner Kaumöglichkeit sehr behindert wurde, war die Nahrungsaufnahme eine dementsprechend mangelhafte. Feste Speisen konnte er entweder gar nicht oder nur sehr unzureichend zu sich nehmen. Zum mindesten mußten alle Nahrungsmittel derartig zubereitet und zerkleinert werden, daß von einer systematischen Durchspeichelung und Vorbereitung für den Verdauungsapparat nicht mehr die Rede sein konnte.

Wie weit die Allgemeinerkrankung des Patienten oder die ungünstigen Einflüsse durch Aenderung der klimatischen Verhältnisse oder etwa mangelnde Mundpflege oder alles drei zusammen diese verheerende Wirkung auf die Zähne des Patienten ausgeübt hatten, war nicht mehr festzustellen; der klinische Befund der Mundhöhle ergab

jedenfalls, daß dieser unhaltbare Zustand baldmöglichst behoben werden mußte.

Ich schlug ihm vor sich sämtliche Zähne und Wurzeln herausnehmen und sowohl im Oberkiefer wie im Unterkiefer einen sofortigen totalen Ersatz in Form von Immediatprothesen anfertigen zu lassen.

Der Patient erklärte sich einverstanden. Es wurde ihm nach totaler Ausräumung sofort der direkte provisorische Ersatz eingesetzt, den er seit diesem Tage ohne Beschwerden und Reizerscheinungen zu vollster Zufriedenheit trägt. (Abb. 5, 6).

Der Sitz der beiden totalen Immediatprothesen wurde besonders günstig beeinflußt durch die breiten und hohen Kieferkämme, die gar nicht resorbiert waren, da ihnen ja die Wurzeln noch als Halt und Stütze gedient hatten.

Abb. 5.

Abb. 6.

Durch die Immediatprothese geben wir den Kiefern, nach Herausnahme der eigenen Wurzeln, wieder einen Halt und arbeiten so der Atrophie und Resorption entgegen. Die Bißverhältnisse, d. h. die Höhe der Kauflächenebene und die Führung der Gelenkbahn gehen ihres letzten Haltes nicht verlustig, so daß auch die Gefahr der Entartung des Gelenkes als beseitigt gelten kann.

Die Anwendung der Immediatprothese erstreckt sich nicht nur auf den Ersatz der Zähne, sondern auch des Kieferknochens, so daß sich hier häufig kombinierte Maßnahmen des Chirurgen und Zahnarztes ergeben. Die Allgemeinchirurgie hat früher schwer darunter gelitten, daß nach operativen Eingriffen am Knochengerüst die Weichteile einfallen. Besonders die Kopfchirurgie wurde hier-

von getroffen, da mit ihren Eingriffen schwere Entstellungen auf Lebenszeit für den Patienten verbunden waren.

Der Chirurg weiß aus Erfahrung, daß nach einer Resektion von Knochenteilen, z. B. des rechten Oberkiefers die Wangenpartie einfällt, nach Verlust des Infraorbitalrandes der rechte Bulbus herunter sinkt und die Muskulatur atrophisch wird, wenn er nicht Gegenmaßnahmen ergreift. Früher half man sich mit der Tamponade. Er Erfolg war nicht der gewünschte, denn die Tamponade mußte gewechselt werden und bot somit keine dauernde Stütze.

Heute arbeiten aber Chirurg und Zahnarzt zusammen. Durch die Kunst beider, durch die Operation des einen und die stützende Prothese des anderen kann dem Patienten eine dauernde Hilfe und Besserung geschaffen werden. Der kosmetische und funktionelle Erfolg partieller oder totaler Kieferresektionen kann durch prothetische Maßnahmen heute so ideal gestaltet werden, daß der Patient in den meisten Fällen nicht entstellt wird.

Auch auf den Wert der zahnärztlichen Prothese als chirurgischen Verband möchte ich bei dieser Gelegenheit hinweisen. Es sei hierbei nur kurz die Wichtigkeit der Celluloidprothese bei Gaumenplastiken erwähnt.

Ebenso soll die Immediatprothese, die ja nichts anderes als eine chirurgische, stützende Prothese ist, nach einem chirurgischen Eingriff dem Knochen und den Weichteilen Stütze und Halt geben, um so der Atrophie und Resorption entgegen zu wirken.

Die großen Vorzüge und der Wert der Immediatprothese liegen also einmal in der Vermeidung der Kiefer- und Muskelatrophie und in der Erhaltung des Stützgerüstes und somit des Gesichtsausdruckes, zum anderen auf kosmetischem und wirtschaftlichem Gebiet; der Ersatz zeigt ein natürliches Aussehen, der Patient wird in der Kaubewegung und Sprache nicht gestört, er verliert keine Zeit und kann ungehindert seinem Beruf nachgehen. Und endlich ist die Immediatprothese für den Zahnarzt von großer Wichtigkeit, da sie ihm die Möglichkeit bietet,

durch die Erhaltung der festen und breiten Basis, einen gut sitzenden und artikulierenden Dauerersatz, sei er herausnehmbar oder fest sitzend, anzufertigen.

Zum Schluß ist es mir eine angenehme Pflicht, Herrn Privatdozent Dr. Ehricke für die gütige Ueberlassung der Arbeit sowie für die liebenswürdige Unterstützung bei der Abfassung meinen herzlichsten Dank auszusprechen.

Literatur.

Axhausen: Die Chirurgie des Anfängers.

Ehricke: Ueber den Wert der Immediatprothese. Zahnärztliche Rundschau 1927.

Euler: Die Heilung von Extraktionswunden. Dtsche. Monatsschr. f. Zahnheilkunde. 41. Jg.

Herbst: Methoden und Neuerungen.

Kieffer: Beiträge zur Kenntnis der Veränderung am Unterkiefer und Kiefergelenk des Menschen. durch Alter und Zahnverlust.

Landsberger: Vorzeitiges Altern des Gesichtes infolge Bißverschiebung. Dtsche. Monatsschr. f. Zahnheilk. 1923.

Parreidt: Lehrbuch des Kiefer- Gaumen- und Nasenersatzes.

Port-Euler: Lehrbuch der Zahnheilkunde. 4. Auflage.

Seitz: Weitere Beiträge zur Kasuistik der Immediatprothesen. Zahnärztl. Rundschau 1928.

Witzel: Temporärprothesen nach chirurgischen Eingriffen bei Zahnextraktionen und Kiefererkrankungen.

Wüstenhagen: Die physiologische Resorption des Alveolarfortsatzes bei Jugendlichen. Dtsche. Monatsschr. f. Zahnheilk. 1923.

Lebenslauf.

Ich, Ursula Henze, wurde am 26. 1. 1910 als Tochter des praktischen Arztes Dr. Wilhelm Henze in Ahlden (Aller) geboren. Von Ostern 1916 bis Ostern 1917 besuchte ich die Dorfschule in Esperke. Die nächsten zwei Jahre hatte ich mit meinem Bruder Einzelunterricht bei einer Hauslehrerin. Ostern 1919 kam ich nach bestandener Aufnahmeprüfung auf das Privatlyceum Kriebisch in Bremen. Nach der Auflösung sämtlicher Privatlyceen kam ich Ostern 1923 auf das städtische Lyceum Vietor. Dort erhielt ich im März 1926 die Lyceumsreife. Anschließend besuchte ich ein Jahr ein Töchterheim der Zimmerstiftung in Eisenach. Nach bestandenem Frauenschulexamen im Frühjahr 1927 besuchte ich noch drei Jahre das Oberlyceum Kippenberg in Bremen, an dem ich Ostern 1930 die Reifeprüfung bestand. Darauf wandte ich mich dem Studium der Zahnheilkunde zu. Die ersten drei Semester studierte ich in Freiburg/Br. und legte dort zum Schluß des S.-S. 31 die zahnärztliche Vorprüfung mit „sehr gut" ab. Anschließend studierte ich ein Semester in München und eins in Hamburg. Im W.-S. 1932/33 begab ich mich nach Berlin und bestand im Frühjahr 1934 das Staatsexamen mit dem Prädikat „gut". Seit der Zeit arbeite ich als Volontärassistentin in der prothetischen Abteilung der Universitätszahnklinik in Berlin.